

# Corps étrangers des voies aériennes

J.C. Granry<sup>1</sup>, J.P. Monrigal<sup>1</sup>, J. Dubin<sup>2</sup>, M.P. Preckel<sup>1</sup>, B. Tesson<sup>1</sup>

<sup>1</sup> Service d'anesthésie-réanimation, <sup>2</sup> service ORL et chirurgie cervicofaciale, CHU, 4, rue Larrey, 49035 Angers cedex, France

SFAR1999

## POINTS ESSENTIELS

- L'irruption dans les voies aériennes d'un corps étranger (CE) est toujours marquée par un syndrome clinique de grande valeur diagnostique : le syndrome de pénétration.
- Un examen clinique normal après un syndrome de pénétration ne permet pas d'éliminer la présence du CE.
- La seule notion de syndrome de pénétration impose la réalisation d'une endoscopie des voies aériennes.
- La manœuvre de Heimlich est à réserver aux états d'asphyxie aiguë.
- En cas d'urgence vitale, la progression des gestes est l'expulsion (Heimlich), l'extraction (laryngoscopie) et l'oxygénation (intubation, abord cricoïdien).
- Les actes endoscopiques et anesthésiques ne doivent souffrir d'aucune improvisation et être réalisés par des praticiens expérimentés.
- Pendant la période opératoire, l'objectif est de maintenir une ventilation et une oxygénation correctes à tout moment.
- La fibroscopie des voies aériennes est un moyen simple pour vérifier une suspicion d'inhalation d'un CE.
- Trois complications postopératoires sont à redouter : l'œdème des voies aériennes ou du poumon (intubation, soins intensifs), la persistance d'un fragment de CE (contrôle à 24-48 heures), l'infection pulmonaire (prélèvements, antibiothérapie).
- Devant toute pathologie respiratoire chronique ou récidivante chez l'enfant, l'hypothèse d'une inhalation ancienne d'un CE doit être évoquée.

*« Thomas a 2 ans. Il observe sa mère qui s'affaire à la préparation de l'apéritif sur la table du salon. Les voisins ne vont pas tarder à arriver. Profitant d'un moment d'inattention maternelle, Thomas plonge prestement sa main dans le bol de cacahuètes et la porte à sa bouche. Sa mère découvre la scène et pousse un cri. Surpris, l'enfant présente un brusque mouvement inspiratoire. Dans les secondes qui suivent, il étouffe puis tousse violemment. Sa mère se précipite et lui administre plusieurs claques dans le dos. Thomas recrache des morceaux de cacahuète. Il a du mal à retrouver sa respiration ».*

## **ACCIDENT D'INHALATION**

La description de ce type d'accident est identique depuis plusieurs décennies. Il nécessite la conjonction de trois facteurs : un corps étranger (CE), un événement favorisant et un terrain prédisposé. Nous n'envisagerons pas ici les CE des fosses nasales, de diagnostic habituellement facile, mais dont l'extraction doit cependant demeurer prudente.

### **Corps étranger**

La cacahuète demeure l'ennemi public n° 1. Dans la plupart des statistiques, elle représente plus de 50 % des corps étrangers inhalés chez l'enfant [\[1\]](#) [\[2\]](#) [\[3\]](#). Les autres végétaux, oléagineux en particulier (noix, noisettes, amandes) représentent 20 à 25 % des inhalations accidentelles. Les objets métalliques (aiguilles) sont en nette régression remplacés par les objets plastiques (15 %) (jetons, perles).

Aux États-Unis, les hot dogs, comme les fragments de ballon de baudruche, seraient responsables de plusieurs décès par asphyxie [\[4\]](#).

Chez l'adulte, les aliments représentent la majorité des corps inhalés. Il s'agit avant tout de viande, mais aussi de légumes (haricots) voire de fruits (banane). Les prothèses et fragments dentaires demeurent également en bonne place parmi ce catalogue [\[5\]](#). L'inhalation de CE liée à la chirurgie orale ou maxillo faciale a été décrite [\[6\]](#), de même que la position intrabronchique de sonde œsogastrique.

### **Événement favorisant l'inhalation**

L'inhalation est, dans la quasi-totalité des cas, favorisée par une inspiration soudaine et profonde (peur, surprise, sanglot, quinte de toux etc.).

Trois types de circonstances peuvent être décrits : a) l'aliment inhalé par un sujet dont « la bouche est pleine » et qui est contraint de « reprendre sa respiration » ; b) l'objet introduit dans la bouche et inhalé fortuitement à l'occasion d'un choc, d'un effet de surprise etc. (capuchon de stylo, bonbon par exemple) ; c) l'inhalation d'un jouet ou d'un fragment de jouet nécessitant des efforts inspiratoires (embout de trompette, fléchettes de sarbacane, etc.).

### **Terrain**

Chez l'enfant, c'est le petit garçon qui paie le plus lourd tribut (2/3 des cas) [\[7\]](#). Ces accidents surviennent dès l'âge de la préhension (6 à 9 mois) et atteignent un pic au cours de la deuxième année. Le risque diminue ensuite pour de nouveau augmenter vers l'âge de 6-8 ans (jeux). Chez l'adulte, la fréquence de l'accident augmente avec l'âge et survient surtout à partir de la septième décennie [\[8\]](#) [\[9\]](#). L'inhalation est en rapport avec un mauvais état dentaire, des troubles de déglutition, en particulier chez des adultes institutionnalisés (maison de retraite, établissement psychiatrique). L'arriération mentale et la maladie de Parkinson sont fréquemment associées. Enfin, la prise de médicaments (barbituriques) ou la consommation d'alcool favoriseraient ces accidents asphyxiques.

# CONSÉQUENCES DE L'INHALATION

## Corps étranger

Les conséquences de l'inhalation dépendent principalement du CE, de son volume, sa nature, sa localisation ainsi que la durée de son séjour. Cependant, les particularités anatomiques et physiologiques de l'axe aérien sont importantes à prendre en compte, tout particulièrement chez le jeune enfant.

## Volume

Lorsque la taille du CE ne permet pas le franchissement de l'étage glottique (hot dogs), le tableau d'asphyxie aiguë est immédiat. En cas d'obstruction mécanique incomplète, le risque du CE laryngé est la mobilisation intempestive.

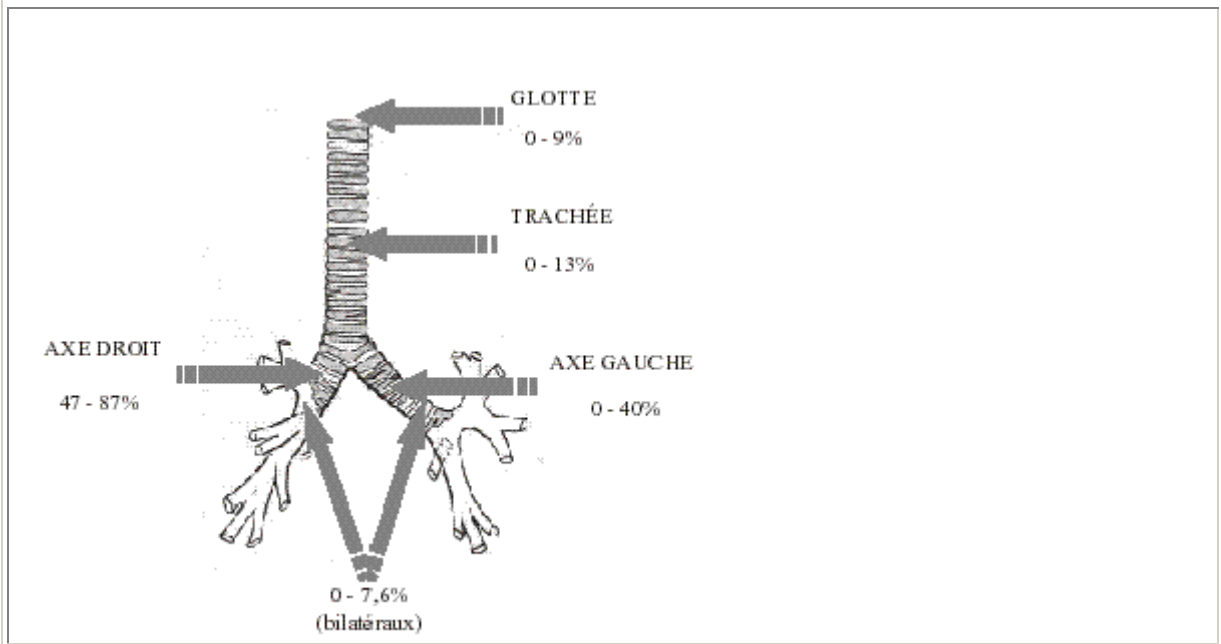
## Nature

Un CE acéré ou piquant (morceau de verre, aiguille, épingle) peut être, quel que soit son volume, à l'origine d'une détresse respiratoire à tous les étages de l'arbre bronchique. Un CE arrondi passe plus facilement l'étage glottique, mais il est souvent responsable d'une obstruction plus sévère, sa paroi moulant les cavités bronchiques cylindriques. Les CE de consistance molle (morceau de plastique, fragment de ballon) peuvent être plus facilement à l'origine de phénomènes de clapet. Les corps étrangers métalliques sont souvent mieux tolérés par la muqueuse bronchique que les CE alimentaires. Parmi ces derniers, les oléagineux sont responsables d'une inflammation bronchique de voisinage (*peanut bronchitis*) [10] pouvant aller jusqu'à de véritables ulcérations de la paroi. Ces lésions majorent l'enclavement du corps étranger et rendent l'extraction particulièrement difficile (muqueuse hypervascularisée saignant au moindre contact).


## Localisation

La [figure 1](#) montre les localisations les plus fréquentes des CE laryngo-trachéobronchiques selon différentes revues de la littérature [1] [11] [12] [13]. Un CE qui reste trachéal est le plus souvent mobile. Le risque majeur de cette localisation est l'enclavement au niveau de la sous-glote après un effort de toux ou une manœuvre d'extraction externe malencontreuse ([figure 2](#)). Si le CE pénètre dans l'arbre bronchique, la bronche souche droite est le plus souvent en cause, en raison de son obliquité (les angles bronchiques avec l'axe trachéal sont similaires chez l'enfant et chez l'adulte, 30° à droite, 45° à gauche) et de son calibre légèrement supérieur à celui de la bronche souche gauche. Le CE peut ensuite migrer jusqu'à la bronche segmentaire correspondant à son calibre. Selon sa nature, il peut soit se remobiliser (migration dans une autre bronche homo- ou controlatérale) soit s'enclaver, ce qui demeure l'éventualité la plus fréquente après la phase aiguë.

**Figure 1. Localisation des corps étrangers des voies aériennes (d'après [1] [11] [12] [13]).**



**Figure 2. Corps étranger glotto-sous-glottique : boucle d'oreille de poupée (vue endoscopique).**

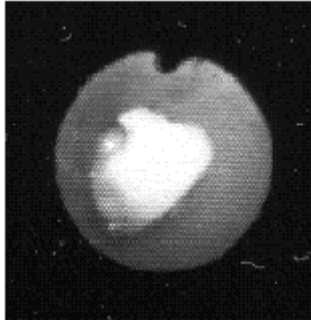


#### **Durée du séjour dans les voies aériennes**

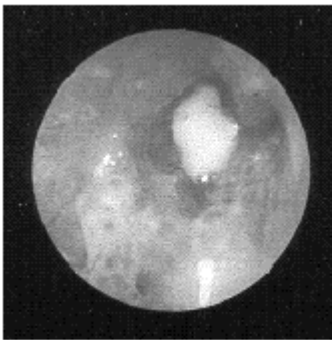
La prolongation du séjour du CE dans la bronche va aboutir à un processus d'enclavement bronchique, dont les conséquences sont d'abord ventilatoires puis très rapidement infectieuses. Dans un premier temps, la dilatation inspiratoire de la lumière bronchique permet le passage de l'air au-delà de l'obstacle, mais à l'expiration, la diminution du diamètre bronchique réduit voire supprime le retour gazeux (*figure 3*). Ce phénomène de trapping est à l'origine d'un emphysème obstructif dans le territoire parenchymateux pulmonaire correspondant. Au cours des heures suivantes, l'apparition d'un œdème et d'une inflammation autour du CE peuvent être responsables d'une obstruction bronchique totale aux deux temps respiratoires, avec apparition d'une atélectasie. Cette réaction inflammatoire locale peut être majeure (*figure 4*), s'organise en un véritable granulome pouvant masquer totalement le CE lors de l'endoscopie. En cas d'absence d'extraction du CE, l'isolement aérien et l'accumulation des sécrétions, finissant par se surinfecter, vont aboutir, par un processus d'abcédation, à la destruction du parenchyme dans le territoire initialement concerné ainsi qu'éventuellement à une

dissémination secondaire du processus infectieux aboutissant à des dilatations de bronches. À ce stade, le corps étranger devient inextirpable et est retrouvé lors de l'analyse anatomopathologique de la pièce d'exérèse du parenchyme pulmonaire.

**Figure 3. Corps étranger bronchique (cacahuète) : obstruction récente (vue endoscopique).**



**Figure 4. Corps étranger bronchique (cacahuète) : obstruction ancienne avec réaction inflammatoire locale importante (vue endoscopique).**



### **Rôle des caractéristiques anatomiques et physiologiques de l'axe aérien**

Cela est tout particulièrement important à préciser chez le jeune enfant, où les voies aériennes sont caractérisées par des dimensions faibles, une réactivité importante et un revêtement muqueux proportionnellement plus important que chez l'adulte.

Vis-à-vis de l'inhalation d'un CE, de ses risques et de sa symptomatologie, trois étages sont à différencier dans l'axe aérien.

- *L'étage glotto-sous-glottique* : ouverture des voies aériennes au niveau du carrefour aérodigestif supérieur. Il est représenté par le larynx, dont l'épiglotte chez le jeune enfant est particulièrement haute, parfois tubulée ou flaccide, expliquant parfois la nécessité d'utiliser une lame droite pour l'intubation, afin de charger cette épiglotte et d'exposer la glotte. En arrière, les aryténoïdes peuvent être proéminents, très mobiles, réalisant lors de l'inspiration un phénomène de stridor. En ce qui concerne les diamètres, la partie la plus étroite est la sous-glotté, correspondant à l'anneau cricoïdien ; c'est également un des sièges des laryngites ; chez le nourrisson elle est d'environ 6 mm (adulte : 12 à 19 mm).

- *La trachée*, qui, chez le nourrisson, fait en moyenne quatre centimètres (trachée adulte : 10 à 14 cm). Le diamètre trachéal est de 7 mm (adulte : 25 mm).

- *Les bronches souches* ont une longueur d'environ 2,5 cm chez le nourrisson pour un diamètre compris entre 3 et 4 mm (adulte : 16 mm).

La réactivité des voies aériennes peut provoquer un spasme lors de la stimulation endobuccale, laryngée, trachéale ou bronchique. Cette réactivité est particulièrement exacerbée au cours des infections ORL. Les faibles réserves en oxygène de l'enfant entraînent une désaturation oxyhémoglobinée rapide aboutissant à l'arrêt cardiaque.

Le revêtement muqueux est particulièrement épais et sensible à toute stimulation, entraînant saignement et surtout œdème. Compte tenu du faible diamètre de départ et de la relation entre les résistances des voies aériennes et leur rayon (les résistances augmentent de façon inverse à la puissance quatrième du rayon : loi de Poiseuille), 1 mm d'œdème au niveau de la sous-glottite entraîne une diminution de son diamètre de 33 %, une diminution de sa surface de 55 %, et une diminution des débits aériens de 80 %.

Ces considérations, associées aux autres facteurs de précarité de la ventilation du jeune enfant (mécanique ventilatoire peu performante, immaturité du système nerveux central, consommation d'O<sub>2</sub> élevée, etc.) aboutissent très rapidement à une fatigue respiratoire et à une hypoxie.

Ainsi, surtout chez le jeune enfant, la protection des voies aériennes est anatomiquement bien assurée par un « bouclier » laryngé relativement imperméable et la réactivité s'exprimant par une toux prolongée peut en imposer pour une pénétration.

### **Retentissement des manœuvres de sauvetage**

Au tableau lié à l'inhalation d'un CE, peuvent s'ajouter les signes liés à des manœuvres d'expulsion : asphyxie aiguë par blocage sous-glottique d'un CE ou inhalation du contenu gastrique par manœuvre de Heimlich ; des fractures costales et un pneumothorax sont également possibles.

## **ASPECTS CLINIQUES**

### **Syndrome de pénétration**

L'irruption dans les voies aériennes d'un CE est toujours marquée par un syndrome clinique de grande valeur diagnostique : le syndrome de pénétration.

Quel que soit le CE, ce syndrome existe toujours, même s'il est plus ou moins intense. Il est souvent évident lorsque des témoins sont présents, mais il peut être méconnu surtout chez l'enfant jeune, seul ou chez l'adulte incapable de s'exprimer clairement.

Ce syndrome de pénétration, nous l'avons vu, est marqué par la survenue brutale d'un accès de suffocation suivi immédiatement de quintes de toux expulsives puis d'un tirage inspiratoire entre les quintes. Une apnée de quelques secondes avec apparition rapide d'une cyanose est possible. Dans la plupart des cas, tout rentre dans l'ordre en quelques minutes. La

symptomatologie ultérieure est fonction du siège et de la mobilité du CE. Les circonstances de découverte peuvent donc varier. Trois situations sont habituellement décrites.

### Corps étrangers asphyxiques

Il s'agit d'un CE sus-laryngé obstructif ou d'un CE trachéal bloqué secondairement dans la région sous-glottique. Le tableau clinique est dramatique et autorise toutes les manœuvres d'extraction qui sont formellement contre-indiquées dans les autres cas.

Une dyspnée laryngée majeure qui correspond à une obstruction quasi complète nécessite un traitement d'extrême urgence, l'œdème laryngé surajouté pouvant en quelques minutes compléter l'obstruction.

### Syndrome de pénétration connu et sujet non asphyxique

Il importe cependant de rechercher des signes de gravité ([tableau I](#)) qui imposent une prise en charge aussi rapide que possible en milieu spécialisé. En fait, le tableau clinique est fonction du siège et de la mobilité du CE ([tableau II](#)).

<i>Respiratoires</i>	tirage, cyanose, tachypnée ou bradypnée disparition du murmure vésiculaire, hypersalivation
<i>Cardiovasculaires</i>	tachycardie ou bradycardie marquées hypertension ou hypotension artérielle
<i>Neurologiques</i>	somnolence, agitation, convulsions
<i>Généraux</i>	pâleur, sueurs, épuisement, position assise ou demi-assise

Le CE laryngé, enclavé, se traduit par un tirage inspiratoire associé à une dysphonie, voire une aphonie. La notion de syndrome de pénétration, l'absence de signes infectieux permettent d'éliminer une laryngite aiguë, voire une épiglottite. Un angiome sous-glottique peut également être évoqué. Une dyspnée progressivement croissante doit faire penser à un processus allergique ou toxique (produit chimique, piqûre d'insecte).

Corps étranger nasal :	bradypnée inspiratoire, inspiration buccale, ronflement
Corps étranger laryngé :	bradypnée inspiratoire, stridor, tirage voix ou cri rauque, aphonie possible
Corps étranger trachéal :	bradypnée inspiratoire et expiratoire, cornage toux aboyante ou coqueluchoïde
Corps étranger bronchique :	Wheezing râles sibilants ou sous-crépitants unilatéraux

Le *CE trachéal* est le plus souvent mobile. Il se traduit par une bradypnée inspiratoire et expiratoire, surtout variable, et entrecoupée de quintes de toux coqueluchoïde. Celles-ci peuvent être déclenchées par des changements de position. D'autres diagnostics sont à envisager dans cette situation chez l'enfant. La crise d'asthme, indépendante ou liée à une réaction allergique à l'arachide ; dans ce dernier cas, d'autres réactions allergiques associées (urticairre, œdème des lèvres) peuvent aider au diagnostic. Le CE œsophagien voire la simple difficulté à avaler une grosse bouchée, avec appui transitoire postérieur sur la trachée peut en imposer pour une détresse respiratoire. Cette dernière situation peut être exacerbée par un appui antérieur sur la trachée, préexistant, tel un arc vasculaire anormal ou un tronc artériel brachiocéphalique.

Le *CE bronchique* représente la situation la plus fréquente. Cependant, dans ce cas, le syndrome de pénétration ne s'accompagne pas obligatoirement, loin s'en faut, d'une symptomatologie clinique secondaire. Ainsi, deux notions sont ici essentielles : a) un examen clinique normal après un syndrome de pénétration ne permet pas d'éliminer la présence d'un CE laryngo-trachéobronchique ; b) l'absence de signe de gravité ne doit ni rassurer, ni autoriser des manœuvres d'expulsion, la migration du CE demeurant possible à tout moment.

### **Syndrome de pénétration méconnu ou retrouvé très tardivement à l'interrogatoire**

Cette situation, nous l'avons vu, est fréquente lorsque l'accident survient alors que le petit enfant est seul, ou chez un adulte institutionnalisé. Le tableau clinique se traduit alors par une pathologie bronchopulmonaire traînante (bronchite asthmatiforme, pneumopathie, toux spasmodique) peu ou pas sensible aux thérapeutiques prescrites (antibiothérapie, corticothérapie). L'amélioration transitoire disparaît dès l'arrêt des traitements. Une infection localisée récidivante est très évocatrice du diagnostic. Des symptomatologies plus rares peuvent être observées (hémoptysies, pleurésies, abcès pulmonaires voire pneumothorax ou pneumomédiastin) [\[14\]](#) [\[15\]](#).

Au total, dans tous les cas, et chaque fois que cela est possible, l'interrogatoire de la famille ou de l'entourage est essentiel à la recherche du syndrome de pénétration. Cette seule notion impose la réalisation d'une endoscopie des voies aériennes. L'examen clinique est toujours conduit avec beaucoup de précautions, sans mobilisation intempestive. L'auscultation peut retrouver une diminution voire une disparition du murmure vésiculaire au niveau d'un hémithorax. Des râles bronchiques sont souvent associés. Enfin, rappelons qu'un examen clinique normal n'élimine en aucun cas la présence d'un CE. Tout retard au diagnostic peut être gravement préjudiciable au patient [\[16\]](#) [\[17\]](#).

## **IMAGERIE**

Elle ne doit jamais retarder le traitement d'urgence. Lorsque les examens radiographiques sont possibles et jugés sans risque, ils permettent de visualiser le CE s'il n'est pas radiotransparent et d'évaluer le retentissement de celui-ci sur les voies aériennes et le parenchyme pulmonaire.

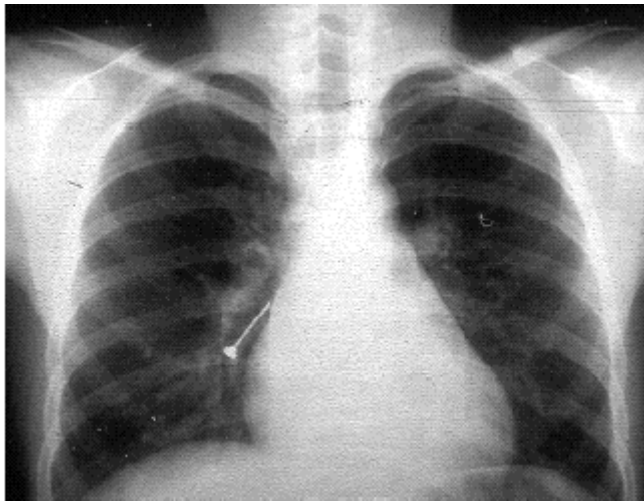
À distance, lorsque le CE est méconnu, les radiographies sont demandées en raison de la persistance d'une symptomatologie respiratoire.

### **Syndrome de pénétration récent sans signe de gravité**

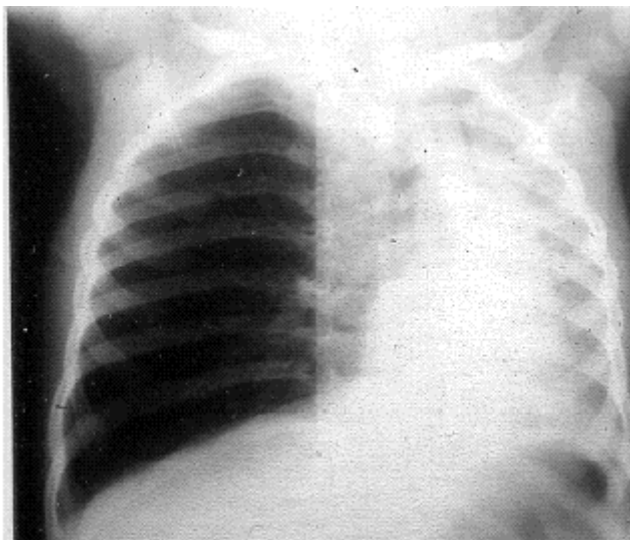


La radiographie de larynx (face et profil) n'a d'intérêt que lorsque l'on suspecte un CE laryngé. La radiographie thoracique, faite précocement, est le plus souvent normale. Dans certains cas, elle permet cependant de localiser le CE radio-opaque (dent, caillou, objet métallique, etc.) ([figure 5](#)). Très rarement, un objet non radio-opaque cerné par l'air peut être suspecté. Les troubles ventilatoires sont, bien entendu, recherchés : atélectasie pulmonaire, lobaire ou segmentaire (souvent lobaire inférieure droite), mais c'est surtout l'emphysème obstructif qui est évocateur du diagnostic (hyperclarté d'un lobe ou d'un poumon avec refoulement scissural ou médiastinal d'importance variable) ([figure 6](#)). Lorsqu'il est discret, l'emphysème obstructif est mis en évidence au mieux par la prise de clichés en expiration ou par un examen radioscopique. Exceptionnellement, pourront être visualisés un pneumothorax ou un pneumomédiastin en rapport avec une perforation pariétale due à un CE acéré ou une rupture alvéolaire secondaire à l'emphysème obstructif.

**Figure 5. Corps étranger radio-opaque (clou de tapissier).**



**Figure 6. Emphysème pulmonaire majeur par corps étranger obstructif.**



Dans une étude, 146 examens radiographiques (thorax face, profil, inspiration et expiration et larynx profil) ont été effectués chez 93 patients suspects d'inhalation de CE [18]. Chez 64 d'entre eux, le diagnostic radiologique était évocateur (CE visible, emphysème, atélectasie...). L'endoscopie n'a confirmé la présence d'un CE que chez 53 patients.

Ainsi, l'absence de signes évocateurs ne peut écarter le diagnostic de CE et à l'inverse, l'existence de signes radiographiques en faveur d'un CE ne signifie pas toujours sa présence au niveau des voies aériennes.

### **Pathologie respiratoire traînante sans syndrome de pénétration connu**

Les images décrites précédemment peuvent également être ici observées. Cependant, il s'agit le plus souvent d'une atélectasie persistante ou récidivante, plus rarement d'un abcès isolé du poumon. Dans ces cas, la tomodensitométrie thoracique peut être indiquée [19]. Elle permet de visualiser un CE passé inaperçu, mais également de mieux apprécier le retentissement sur le parenchyme pulmonaire (foyers postérieurs) ou la plèvre (épanchement liquidien ou aérique localisé). L'imagerie par résonance magnétique pourrait permettre la visualisation de CE graisseux (cacahuètes) au niveau des bronches périphériques [20] [21].

Au total, l'examen radiographique demeure indispensable et utile sous réserve que la sécurité du patient soit toujours préservée, en particulier dans le cadre de l'urgence.

## **CONDUITE À TENIR**

Le traitement des CE consiste en leur extraction, soit par des manœuvres d'urgence, soit le plus souvent par la bronchoscopie en milieu spécialisé. Trois situations peuvent être distinguées : a) avant l'arrivée des secours médicalisés ; b) à l'arrivée des secours médicalisés ou en milieu hospitalier non spécialisé ; c) en milieu hospitalier spécialisé

### **Avant l'arrivée des secours médicalisés**

#### **Urgence vitale**

Dans l'affolement, des manœuvres « réflexes » sont souvent réalisées par l'entourage témoin de la scène : essais d'extraction du CE au doigt, tapes dans le dos, mise tête en bas (nourrisson), voire bouche-à-bouche... Il peut arriver que ces gestes soient efficaces.

Les manœuvres de secourisme effectuées par le grand public présentent des avantages et des inconvénients, certaines règles doivent toujours être rappelées. La toux doit être respectée, son efficacité est toujours supérieure à celle d'une manœuvre externe ; la manœuvre de Heimlich ne doit pas être faite si le sujet n'est pas en état d'asphyxie aiguë ; cette manœuvre n'est pas recommandée chez l'enfant de moins d'un an.

#### **Manœuvre de Heimlich**

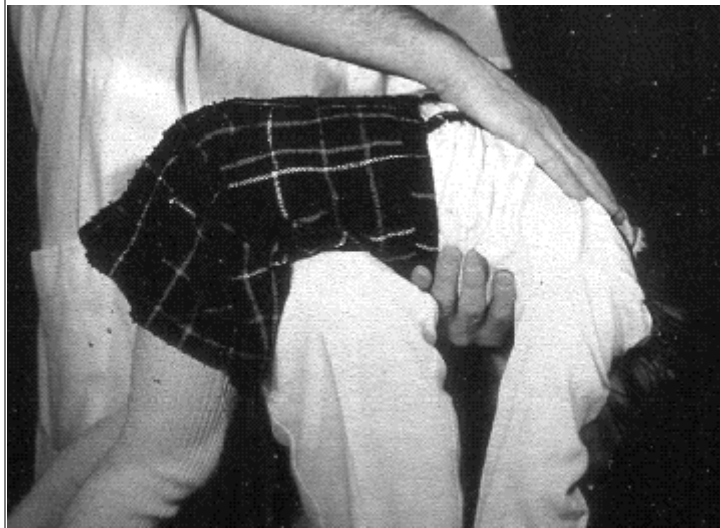Décrit en 1975, le principe de la manœuvre de Heimlich consiste en la création d'une hyperpression brutale intra-trachéobronchique [22]. Cette hyperpression entraîne un déplacement de l'air contenu dans les voies aériennes suffisamment puissant pour expulser un CE vers la cavité buccale.

Chez l'adulte, cette manœuvre est réalisée au mieux lorsque la corpulence de la victime permet sa station debout. Le sauveteur, placé derrière le patient, met les bras en ceinture et appuie l'un de ses poings avec la main controlatérale contre l'épigastre. Il enfonce alors le poing violemment dans l'abdomen avec un mouvement rapide de bas en haut, recommençant plusieurs fois si nécessaire.

Une autre méthode consiste à allonger la victime sur le sol en décubitus dorsal et à enfonce vigoureusement les deux mains superposées au niveau du creux épigastrique. Cette pression doit être violente pour être efficace et peut être à l'origine de vomissements. Chez les femmes enceintes ou les sujets obèses, la compression peut se faire au niveau du thorax en plaçant les poings au milieu du sternum et en réalisant la brusque hyperpression d'avant en arrière.

Chez l'enfant, la manœuvre de Heimlich en position verticale est, bien entendu, plus facile à réaliser que chez l'adulte. Le sauveteur peut alors imprimer une série de coups brusques au niveau du creux épigastrique de l'enfant. Il est également possible chez le petit enfant en asphyxie aiguë de le positionner en décubitus ventral sur la cuisse du sauveteur mise en position horizontale. Ce dernier peut alors, l'abdomen étant comprimé, administrer de violentes claques dorsales ([figure 7](#)).

**Figure 7. Manœuvre de Heimlich adaptée au jeune enfant.**



Chez le nourrisson de moins d'un an, la plupart des auteurs déconseille la manœuvre de Heimlich en raison de complications plus fréquentes à cet âge (fractures costales, rupture de rate, dilacération hépatique...) [23]. Une autre technique consiste à placer l'enfant en décubitus ventral, tête en bas, sur l'avant-bras du sauveteur et à administrer de grandes claques thoraciques dorsales.

À l'issue de ces manœuvres, il importe de vérifier très vite si l'enfant respire ou non, de dégager les voies aériennes en vérifiant si le CE est extractible sous contrôle de la vue et de débiter sans tarder, si possible, une ventilation artificielle (bouche-à-bouche). Si celle-ci s'avère impossible ou inefficace, les manœuvres décrites ci-dessus seront renouvelées en attendant les secours médicalisés.

### **Détresse respiratoire modérée, voire absente**

Le patient doit alors être calmé et placé dans une position la plus confortable possible en évitant au maximum de le mobiliser. Surtout, aucune manœuvre intempestive ne doit être tentée (extraction au doigt, tête en bas, etc.). Ces précautions sont particulièrement importantes chez l'enfant, compte tenu des particularités physiologiques décrites ci-dessus. Toute boisson ou alimentation doit être proscrite. Enfin, le transfert en milieu hospitalier doit être réalisé dès que possible.

### **À l'arrivée des secours médicalisés ou en milieu hospitalier non spécialisé**

L'objectif prioritaire est là encore la liberté des voies aériennes.

#### **Urgence vitale : intervention sur place**

La laryngoscopie est le premier geste réalisé en même temps que l'oxygénation. Cet examen peut visualiser le CE et permettre son extraction sous contrôle de la vue à l'aide de la pince de Magill. Si le CE est inextirpable ou non visible, un essai d'intubation endotrachéale s'impose ; celle-ci a pour but de « reperméabiliser » la trachée en repoussant le CE dans l'une des deux bronches souches. En cas de réussite de cette manœuvre, la ventilation, même difficile, redevient possible. En cas d'échec, le patient étant toujours inventilable, il est licite de tenter les techniques d'abord trachéal d'exception : ponction trachéale directe, cricothyroïdectomie percutanée ou chirurgicale, trachéotomie percutanée, voire trachéotomie « chirurgicale ».

La ponction trachéale directe est la méthode de sauvetage la plus rapide [24]. Le lieu de ponction est situé au niveau de la membrane cricothyroïdienne, le larynx étant immobilisé en position médiane, la tête en hyperextension. Un cathéter court (14 G ou une canule type Ravussin) est introduit orienté à 45° vers le bas. Une oxygénothérapie peut alors être administrée soit en ventilation spontanée soit au moyen d'un ballon de type Ambu. Plusieurs cathéters peuvent être mis en place facilitant l'apport gazeux mais permettent également l'expiration s'il existe une obstruction laryngotrachéale complète.

Les dispositifs de cricothyroïdectomie percutanés sont d'utilisation ni courante, ni aisée. Plusieurs kits sont disponibles sur le marché (Quick trach<sup>®</sup>, Trachéoquick<sup>®</sup>, Minitrach<sup>®</sup>). La réussite du geste dépend avant tout de l'expérience de l'opérateur [25]. L'incision cutanée doit être assez large et l'utilisation d'un guide métallique favoriserait le geste. Les complications ne sont pas rares et peuvent même parfois aggraver la situation ventilatoire (hémorragie intratrachéale, pneumothorax) [26].

La cricothyroïdectomie chirurgicale serait pour certains, la méthode la plus satisfaisante en situation d'urgence [27]. Elle consiste, après repérage de l'espace cricothyroïdien, à pratiquer une incision cutanée horizontale, puis disséquer transversalement les tissus sous-cutanés jusqu'à la membrane cricothyroïdienne. Celle-ci est incisée avec une lame de bistouri et écartée pour permettre l'introduction d'une canule ou d'une sonde d'intubation.

Les autres méthodes d'abord trachéal d'exception ne sont raisonnablement réalisables que par des praticiens expérimentés.

Si au terme de ces manœuvres de ressuscitation, le patient a récupéré une fonction cardioventilatoire, son transfert au bloc opératoire ORL s'impose dans les délais les plus brefs

pour assurer, voire compléter la liberté des voies aériennes. Parallèlement, on s'assurera de l'absence de lésions associées (complications des manœuvres externes d'extraction).

#### **En dehors de l'urgence vitale : transfert en milieu spécialisé**

Ce transfert, tout particulièrement s'il s'agit d'un enfant, doit être réalisé dans les meilleures conditions : respect de la position prise par l'enfant (souvent assise ou demi assise), éventuellement dans les bras de ses parents, proscription des mobilisations inutiles, oxygénothérapie (lunettes ou masque), corticothérapie par voie intra veineuse (méthylprednisolone 2 à 3 mg · kg<sup>-1</sup> · j<sup>-1</sup>), sous réserve que la mise en place d'un abord veineux n'allonge pas inutilement le délai de prise en charge. La corticothérapie peut être prescrite par inhalation [28] ; de la même façon un aérosol d'adrénaline peut être administré (solution d'adrénaline à 0,25 % ; 0,5-1 mL · kg<sup>-1</sup> diluée dans du sérum physiologique avec l'oxygène comme gaz vecteur) [29]. Le monitoring clinique attentif et paraclinique (oxymétrie de pouls) est bien entendu indispensable. Dans de nombreuses situations enfin, le patient est hospitalisé sans intervention médicale préalable.

#### **Milieu hospitalier spécialisé**

##### **S'il s'agit d'une suspicion de CE, plusieurs équipes réalisent aujourd'hui une endoscopie au tube souple qui permet d'infirmer ou d'affirmer le diagnostic**

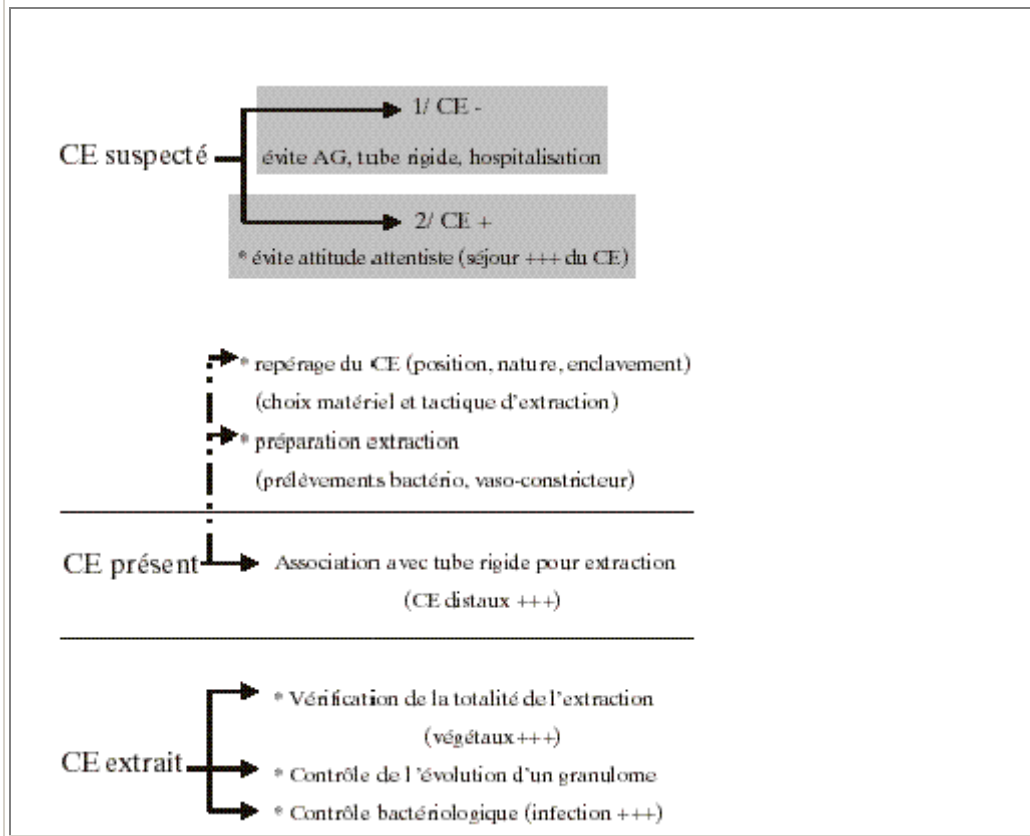
L'utilisation des bronchoscopes souples (fibrobronchoscopes ou fibroscopes) a transformé l'exploration des voies aériennes. Cette exploration est possible grâce à une gamme d'appareil de diamètre externe variant de plus de 6 mm à moins de 3 mm (fibroscope ultra fin). Leur taille et leur extrémité béquillable (130-180°) leur permettent ainsi d'explorer tous les territoires bronchiques chez tout patient, dès la naissance. Les plus fins ne possèdent pas de canal opérateur, les plus gros en possèdent un, admettant l'introduction de différents outils (brosses, pinces). Ce type d'endoscopie peut être effectué chez n'importe quel patient, même le jeune enfant, sous simple prémédication (midazolam par voie intra-rectale, buccale ou intraveineuse) complétée par une anesthésie locale (lidocaïne). Les principaux avantages de cette technique sont la simplicité de sa réalisation et notamment l'absence d'anesthésie générale et la très bonne visibilité de tous les axes bronchiques : la modification du degré de béquillage remplaçant avantageusement l'utilisation successive d'optiques à 0°, 30°, 45° ou 90° comme l'impose la bronchoscopie à tube rigide. L'absence de sédation voire de curarisation pour sa réalisation permet, surtout chez l'enfant, une meilleure évaluation des pathologies fonctionnelles (dyskinésie, malacie). Si, dans les plus gros diamètres, et donc tout particulièrement chez l'adulte, le fibroscope autorise la pratique de l'endoscopie interventionnelle (exérèses, biopsies étendues, laser), la ventilation pendant l'acte est beaucoup moins bien assurée qu'au travers d'un tube rigide. Un compromis peut être l'introduction du fibroscope au travers d'un masque laryngé.

En ce qui concerne l'extraction du corps étranger, le fibroscope semble être le complément du bronchoscope rigide qui demeure la méthode d'extraction optimale.

On a vu que tout syndrome de pénétration devrait impliquer l'exploration des voies aériennes. En pratique, ce syndrome peut être douteux, incomplet, ou suivi d'une absence complète de signes clinique et radiologique de localisation du CE. Dans ces cas, qui sont fréquents, l'attitude attentiste est encore parfois de mise. Elle est fondée sur le fait qu'il paraît lourd d'hospitaliser un enfant et de pratiquer une endoscopie au tube rigide sous anesthésie générale. Cette attitude aboutit à des durées prolongées de séjour intrabronchique du CE lorsque celui-

ci avait été effectivement inhalé. Dans ces situations, la fibroscopie permet instantanément le diagnostic de CE dans l'axe aérien. Elle peut également aider au choix de la tactique et du matériel utilisés en vue de l'extraction sous bronchoscope rigide, en précisant le lieu exact du CE, sa nature, et le degré de réaction inflammatoire. Il peut permettre l'instillation de substances vasoconstrictrices pour réduire cette inflammation et effectuer des prélèvements des sécrétions pour étude bactériologique. Pour toutes ces raisons, certaines équipes pratiquent toujours une fibroscopie première, même lorsque la présence du CE est une évidence. De la même façon, et du fait de ses possibilités de béquillage et de son faible diamètre, plusieurs auteurs combinent bronchoscope à tube rigide et fibroscope pour aller repérer et extraire certains CE distaux [30]. En cas d'obstruction des voies aériennes supérieures, surtout chez l'enfant, et lorsque le diagnostic n'est pas évident, la fibroscopie permet rapidement, sans agression, sans mobiliser l'enfant, de faire un diagnostic topographique et étiologique. La [figure 8](#) résume les indications de la fibroscopie en cas de CE des voies aériennes.

**Figure 8. Corps étranger des voies aériennes : indications de la fibroscopie.**



**Dans les autres cas, l'endoscopie sous anesthésie générale représente le traitement primordial du corps étranger des voies aériennes**

Cet examen est réalisé en urgence si le patient présente des signes de détresse respiratoire, s'il s'agit d'un CE laryngé ou trachéal, ou encore si les signes radiographiques sont inquiétants (atélectasie pulmonaire totale, emphyème obstructif refoulant le médiastin).

En dehors de ces situations, il est possible de patienter quelques heures (sujet non à jeun) à condition d'une surveillance clinique attentive.

En cas de CE ancien, une antibiothérapie et une corticothérapie peuvent être prescrites 24 à 48 heures avant l'examen endoscopique.

## **ANESTHÉSIE POUR ENDOSCOPIE LARYNGO-TRACHÉOBRONCHIQUE [7] [31] [32]**

L'information du patient ou de sa famille est ici essentielle. Les éventuelles difficultés d'extraction, les risques respiratoires per- et postopératoires, les complications infectieuses potentielles doivent être expliquées. Il n'existe a priori aucune contre-indication anesthésique à l'extraction endoscopique d'un CE chez l'enfant comme chez l'adulte.

La technique anesthésique, comme la technique opératoire, ne souffre d'aucune improvisation. L'équipe doit bénéficier de la participation de praticiens expérimentés. Outre le matériel adapté à l'âge, le monitoring est bien entendu conforme aux recommandations de la Société française d'anesthésie et de réanimation.

Les objectifs prioritaires du médecin anesthésiste sont d'assurer une oxygénation et une ventilation correcte à tout moment, d'éviter laryngo- et bronchospasme, et de prévenir troubles du rythme cardiaque et modifications tensionnelles. La notion d'estomac plein est, bien entendu, essentielle pour le choix de la technique. Une prémédication n'est pas indispensable. En dehors de l'urgence cependant, le midazolam (0,3-0,4 mg · kg<sup>-1</sup> per os) peut être prescrit. Une voie veineuse périphérique est au mieux mise en place avant le début de l'acte anesthésique (crème Emla<sup>®</sup> chez l'enfant). Le monitoring est mis en place et l'enfant soigneusement installé, tenant compte de l'éventuelle détresse respiratoire. Il est habituel de placer un billot sous les épaules et de bloquer la tête en légère extension.

En cas d'estomac plein ou supposé tel, l'induction sera réalisée par voie intraveineuse associant propofol (2-5 mg · kg<sup>-1</sup> selon l'âge) et curare d'action brève (succinylcholine 1 mg · kg<sup>-1</sup>). La manœuvre de Sellick est déconseillée car pouvant mobiliser un corps étranger sous-glottique. Le passage rapide du bronchoscope est alors possible par le spécialiste ORL. Certains auteurs conseillent l'intubation endotrachéale et la vidange gastrique avant le passage du tube rigide. Après l'introduction de celui-ci, le branchement latéral du circuit anesthésique est immédiat et la ventilation poursuivie en O<sub>2</sub> pur. L'entretien de l'anesthésie peut être assuré avec un gaz halogéné (sévoflurane ou isoflurane).

En dehors de l'estomac plein et en particulier chez l'enfant, l'induction au masque associe O<sub>2</sub>, N<sub>2</sub>O et sévoflurane. S'il existe un emphysème radiographique, le N<sub>2</sub>O ne sera pas utilisé. L'anesthésie locale de la glotte est systématique (lidocaïne spray 5 % - 3 mg · kg<sup>-1</sup> chez le grand enfant). Le passage de l'endoscope rigide est facilité par l'injection de propofol (1 à 2 mg · kg<sup>-1</sup>). Dans la plupart des cas, la curarisation n'apparaît pas indispensable, mais elle doit être immédiatement utilisable si nécessaire. Le branchement du circuit anesthésique sur le circuit latéral du bronchoscope permet la ventilation manuelle et la poursuite de l'anesthésie halogénée.

L'entretien de l'anesthésie peut également associer propofol en continu (8-12 mg · kg<sup>-1</sup> · h<sup>-1</sup>) et morphiniques (alfentanil 10 à 20 µg · kg<sup>-1</sup>). Cette technique a surtout pour intérêt d'éviter la pollution par les gaz anesthésiques et d'assurer une anesthésie plus stable. En effet, les concentrations alvéolaires des halogénés sont variables, dépendantes de la durée des gestes endoscopiques et des lésions ou obstacles bronchiques. De plus, l'analyse des gaz expirés ne peut être interprétée de façon fiable dans ce contexte.

Pendant la période opératoire, la SpO<sub>2</sub> doit demeurer au-dessus de 90 %. En deçà de cette valeur, il est demandé à l'opérateur de suspendre toute manœuvre, de se repositionner dans la trachée et de maintenir une étanchéité optimale du tube rigide pour permettre d'assurer une meilleure oxygénation. Une « pré-oxygénation » est également indispensable avant le retrait du CE. Cette étape est en effet très délicate car un blocage sous-glottique est toujours possible obligeant à repousser le CE au-delà de la carène.

## **MATÉRIEL ET TECHNIQUE ENDOSCOPIQUES**

### **Matériel endoscopique**

Le bronchoscope rigide est l'instrument de choix. Il est choisi en fonction de l'âge du sujet. Chez l'enfant, il faut toujours utiliser un tube de calibre inférieur à celui qu'admet la glotte. La mobilisation de la tête, la nécessité de latéraliser le tube pour explorer l'arbre bronchique sont des facteurs traumatisants de la sous-glote très réactive (œdème inflammatoire) chez l'enfant. Actuellement, tous les tubes, même ceux de petit diamètre (2,5 mm Storz) permettent l'introduction d'optique auto-éclairante.

### **Matériel d'extraction**

L'aspiration est vérifiée avant tout geste. Elle est branchée sur un tube rigide avec piège à sécrétions pour recueil systématique et analyse bactériologique. Un tampon monté sur tige sera préparé, imbibé de vasoconstricteurs ; il pourra être utilisé pour diminuer un saignement ou rétracter une muqueuse inflammatoire.

Plusieurs pinces à extraction de CE sont sélectionnées en fonction du corps inhalé : pince à mors crocodile, pince à mors excentré, pince à mors dent de brochet, pince pour les noyaux. Il faut en outre pouvoir avoir à sa disposition une sonde de Fogarty permettant de désenclaver certains corps étrangers ronds, voire de sonde à panier de type Dormia [\[33\]](#) [\[34\]](#). Les pinces adaptées au corps étranger vraisemblable sont mises sur la table, les autres doivent pouvoir être disponibles extemporanément.

Il était habituel de dire que le matériel nécessaire à la réalisation d'une trachéotomie devait être prêt. Les progrès anesthésiques et ceux de l'optique tant souple que rigide, ne nous ont pas conduit à pratiquer de tel geste depuis plus de 20 ans.

### **Extraction**

Elle obéit à un rituel immuable décrit au début du siècle par Chevalier Jackson. Le repérage qui a pu déjà être réalisé lors d'une exploration au fibroscope est facilité par l'utilisation d'optiques auto-éclairantes de type Hopkins. Il est le plus souvent aisé. Il peut être rendu difficile du fait de manifestations inflammatoires : œdème, suppuration surtout si le CE est ancien. C'est dans ces cas que le tamponnement avec un vasoconstricteur peut aider à démasquer le CE. Dans quelques cas, celui-ci très fin, a migré rendant sa visualisation impossible à l'optique, le fibroscope pourra être utilisé pour le dépister. Les deux systèmes bronchiques doivent être explorés afin de ne pas méconnaître un corps étranger bilatéral.

Le désenclavement est délicat si le CE est pointu. Il faut alors le mobiliser avec précaution, de telle façon que l'extrémité traumatisante puisse être introduite dans le tube. Le deuxième



facteur de difficulté est l'existence de phénomènes inflammatoires liés à la présence du corps étranger au niveau des voies aériennes.

La préhension n'est réalisée que lorsque l'on peut passer les mors de la pince entre les parois bronchiques et le corps étranger. Si ce n'est pas le cas, la préhension accrochera la muqueuse source de saignement, rendant le geste difficile. Après aspiration et vérification à l'optique de la possibilité de réaliser une préhension satisfaisante, la pince est introduite dans le bronchoscope. Elle n'est ouverte que lorsqu'elle est en contact avec le corps étranger et les mors sont introduits au-delà du plus grand diamètre du corps étranger. La préhension doit être ferme mais doit aussi tenir compte de la texture du corps étranger, en particulier pour les corps étrangers végétaux. Certains corps étrangers ronds tels que les perles fuient sous les mors de la pince. C'est dans ces cas que l'on peut avoir recours à une sonde de Fogarty passée au-delà du corps étranger. Le ballonnet gonflé va permettre de remonter le corps étranger et faciliter sa préhension. Les épingles de nourrice ne sont plus beaucoup utilisées et leur inhalation est devenue particulièrement rare. Dans ces cas, il faut réaliser une préhension par la boucle et faire pénétrer l'épingle dans le tube. Dans des cas plus difficiles, on peut être amené à réaliser une section de l'épingle de nourrice. Il existe des pinces spéciales à cet effet.

L'extraction est simple si le corps étranger peut être introduit dans le tube. Dans le cas contraire, la pince préhensile est retirée avec le tube bronchoscopique au risque de voir la prise lâchée lors du passage du rétrécissement sous-glottique, source d'asphyxie immédiate. Dans de tels cas, il faut repousser le corps étranger avec le tube et réaliser une nouvelle prise.

## **APRÈS L'EXTRACTION DU CORPS ÉTRANGER**

Après vérification soigneuse de l'arbre bronchique et vérification de l'absence de complications (hémorragie, œdème pulmonaire, lésions sous glottiques graves) le tube rigide est retiré progressivement. Une concertation entre l'opérateur et l'anesthésiste-réanimateur permet de préciser la technique de maintien d'une ventilation optimale : soit masque facial si la ventilation spontanée est satisfaisante, soit masque laryngé, soit intubation endotrachéale si l'acte endoscopique a été long et difficile ou s'il existe des complications patentées ou potentielles. Parmi celles-ci, trois sont particulièrement à redouter : l'œdème laryngé après extraction d'un CE à ce niveau, qui peut survenir dans les 24 heures suivant l'acte endoscopique, et dont le risque justifie une surveillance pendant cette période en milieu de soins intensifs ; l'œdème sous-glottique qui, chez les enfants à risque (moins de deux ans, lésions muqueuses à ce niveau), justifie la même surveillance et une corticothérapie par voie intraveineuse et enfin l'œdème pulmonaire survenant après la « levée d'obstacle » d'un CE bronchique obstructif, le plus souvent oléagineux, et nécessitant intubation endotrachéale et ventilation en pression positive pendant plusieurs heures.

Dans les autres cas, le patient est pris en charge en salle de surveillance postinterventionnelle puis transféré dans le service d'hospitalisation. Les lésions muqueuses, la nature des sécrétions trachéobronchiques justifient ou non la prescription d'une antibiothérapie et d'une corticothérapie brève (bétaméthasone  $0,5 \text{ mg} \cdot \text{kg}^{-1} \cdot \text{j}^{-1}$  pendant 48 heures). Ces thérapeutiques ne doivent pas être systématiques. L'intérêt d'aérosols d'adrénaline peut là encore être discuté, de même que les formes inhalées de corticoïdes.

Un contrôle endoscopique est habituellement réalisé à la 24<sup>e</sup> heure. Le fibroscope permet ce contrôle à distance pour confirmer la totalité de l'extraction d'un CE particulièrement friable

(cacahuète), évaluer le degré de régression d'un granulome entourant le CE, ou enfin effectuer un contrôle bactériologique des sécrétions après antibiothérapie.

## SÉQUELLES

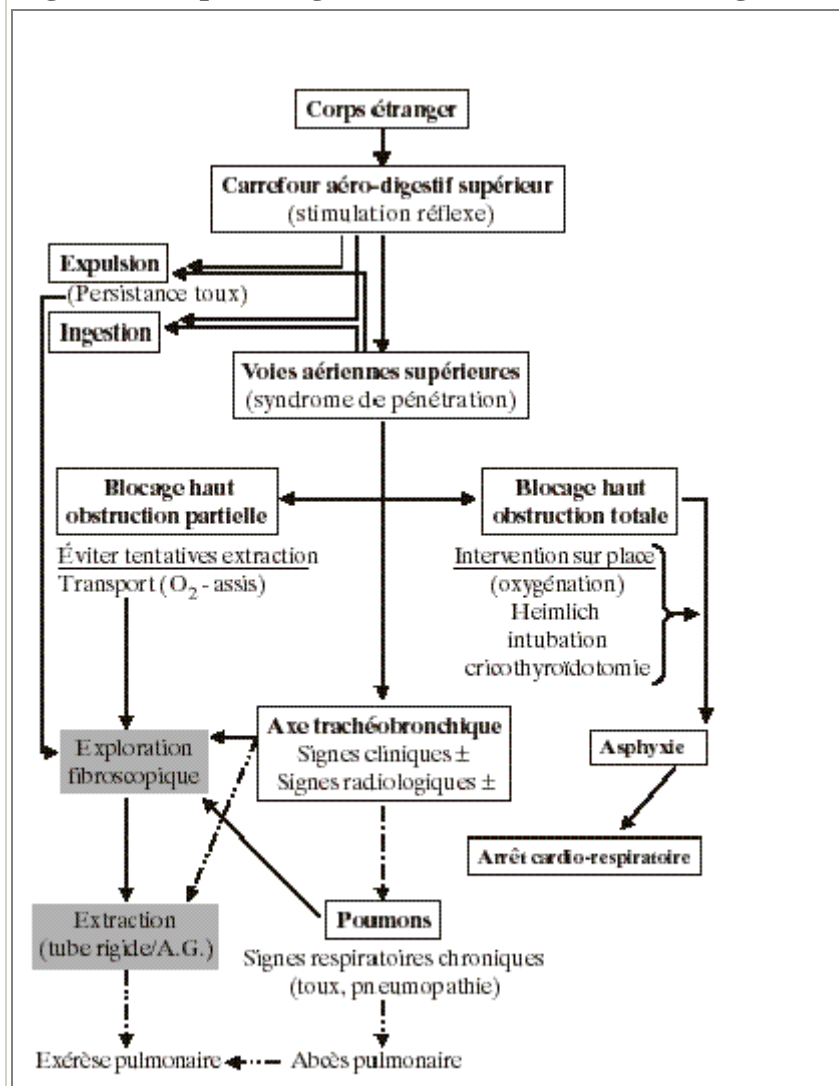
Les lésions ou complications provoquées par le CE (obstruction, distension, inflammation, surinfection) peuvent être à l'origine de séquelles ventilatoires surtout chez le petit enfant dont la croissance alvéolaire est en cours. Plusieurs facteurs favoriseraient les séquelles bronchiques : la nature végétale, la localisation gauche et surtout l'ancienneté de l'inhalation (supérieure à 15 jours). Certains auteurs considèrent que les lésions sont définitives au-delà de 30 jours après l'accident [35]. L'antibiothérapie et la corticothérapie pourraient limiter l'importance de ces lésions. Enfin, si l'extraction endoscopique du CE n'apparaît pas possible (enclavement, lésions bronchiques majeures), l'indication chirurgicale doit être discutée [36] [37].

## CONCLUSION

Les CE des voies aériennes demeurent en 1999 une question d'actualité. Depuis plus de 20 ans chez le petit enfant, la cacahuète caracole en tête du palmarès des CE trachéobronchiques. Les nombreuses campagnes de prévention n'ont que peu modifié les statistiques. L'efficacité des services mobiles d'urgence a permis la survie d'un bon nombre de patients, même si, avant leur arrivée, les manœuvres de type Heimlich, n'ont pas toujours été réalisées à bon escient. Les progrès ont également été marqués par une meilleure recherche du syndrome de pénétration amenant dès la suspicion d'inhalation à un examen endoscopique. Dans ces cas, l'examen au tube souple paraît plus simple à réaliser qu'un examen au tube rigide, pour la même qualité de détection ; la bronchoscopie sous anesthésie générale demeure la technique de référence pour l'extraction du CE.

La [figure 9](#) résume les différentes situations rencontrées et les conduites à tenir communément admises vis-à-vis des corps étrangers des voies aériennes.

**Figure 9. Corps étranger des voies aériennes : vision globale.**



## RÉFÉRENCES

- 1 François M, Thach-Toan, Maiani D, Prevost C, Roulleau P. Endoscopie pour recherche de corps étrangers des voies aériennes inférieures chez l'enfant. À propos de 668 cas. Ann Otolaryngol Chir Cervicofac 1985 ; 102 : 433-41.
- 2 Piquet JJ, Desaulty A, Decroix G. Épidémiologie et prévention des corps étrangers bronchiques. J Fr ORL 1980 ; 29 : 565-7.
- 3 Desnos J, Dubin J, D'Ornano G. Corps étrangers bronchiques. J Fr ORL 1980 ; 29 : 651-3.
- 4 Harris CS, Baker SP, Smith GA, Harris RM. Childhood asphyxiation by food. A national analysis and overview. JAMA 1984 ; 251 : 2223-5.
- 5 Abdullah BJJ, Teong LK, Mhadevan J, Jalaludin A. Dental prosthesis ingested and impacted in the esophagus and orolaryngopharynx. J Otolaryngology 1998 ; 27 : 190-4.

6 Fields RT, Schow SR. Aspiration and ingestion of foreign bodies in oral and maxillofacial surgery: a review of the literature and report of five cases. *J Oral Maxillofac Surg* 1998 ; 56 : 1091-8.

7 Lescanne E, Soin C, Lesage V, Mercier C, Ployet MJ. Corps étrangers laryngo-trachéo-bronchiques. *Encyclo Med Chir ORL* 1997 20-730-A 10.

8 Mittleman RE, Wetli CV. The fatal cafe coronary. Foreign body airway obstruction. *JAMA* 1982 ; 247 : 1285-8.

9 Limper AH, Prakash UB. Tracheobronchial foreign bodies in adults. *Ann Intern Med* 1990 ; 112 : 604-9.

10 Atlas DH. Cafe coronary from peanut butter. *N Engl J Med* 1977 ; 296 : 399.

11 Wiseman NE. The diagnosis of foreign body aspiration in childhood. *J Pediatr Surg* 1984 ; 19 : 531-5.

12 Steen KH, Zimmermann TH. Tracheobronchial aspiration of foreign bodies in children: a study of 94 cases. *Laryngoscope* 1990 ; 100 : 525-30.

13 Mu L, He P, Sun D. Inhalation of foreign bodies in Chinese children: a review of 400 cases. *Laryngoscope* 1991 ; 101 : 657-60.

14 Khiati M, Couvreur J, Grimfeld A, Le Moing G, Tournier G. Les aspects pneumologiques du corps étranger bronchique chez l'enfant. Expérience de 100 cas. *Rev Pneumol Clin* 1984 ; 40 : 221-6.

15 Newson TP, Parshuram CS, Berkowitz RG, Auld AW, Robinson PJ. Tension pneumothorax secondary to grass head aspiration. *Ped Emerg Care* 1998 ; 14 : 287-9.

16 Messner AH. Pitfalls in the diagnosis of aerodigestive tract foreign bodies. *Clin Pediatr* 1998 ; 37 : 359-65.

17 Cohen SR. Unusual presentations and problems created by mismanagement of foreign bodies in the aerodigestive tract of the pediatric patient. *Ann Otol Rhinol Laryngol* 1981 ; 90 : 316-22.

18 Silva AB, Muntz HR, Clary R. Utility of conventional radiography in the diagnosis and management of pediatric airway foreign bodies. *Ann Otol Rhinol Laryngol* 1998 ; 107 : 834-8.

19 Malis DJ, Hayes DK. Retained bronchial foreign bodies: Is there a role for high-resolution computed tomography scan? *Otolaryngol Head Neck Surg* 1995 ; 112 : 341-6.

20 Imaizumi H, Kaneko M, Nara S, Saito H, Asakura K, Akiba H. Definitive diagnosis and location of peanuts in the airways using magnetic resonance imaging techniques. *Ann Emerg Med* 1994 ; 6 : 1379-82.

- 21 Tashita H, Inove R, Goto E, Kondo N. Magnetic resonance imaging for early detection of bronchial foreign bodies. *Eur J Pediatr* 1998 ; 157 : 442.
- 22 Heimlich HJ. A life-saving maneuver to prevent food choking. *JAMA* 1975 ; 234 : 398.
- 23 Fink J, Klein R. Complications of the Heimlich maneuver. *J Ped Surg* 1989 ; 24 : 486-7.
- 24 Aye LS. Percutaneous transtracheal ventilation. *Anesth Analg* 1983 ; 62 : 619-23.
- 25 Esses BA, Jafek BW. Cricothyroidotomy: a decade of experience in Denver. *Ann Otol Rhinol Laryngol* 1987 ; 96 : 519-24.
- 26 Wain JC, Wilson DJ, Mathisen DJ. Clinical experience with minitracheotomy. *Ann Thorac Surg* 1990 ; 49 : 881-6.
- 27 Erlandson M, Clinton JE, Ruiz E. Cricothyroidotomy in the emergency department revisited. *J Emerg Med* 1989 ; 7 : 115-8.
- 28 Husby S, Agertoft L, Mortensen, S, Pedersen S. Treatment of croup with nebulised steroid: a double blind, placebo controlled study. *Arch Dis Child* 1993 ; 68 : 352-5.
- 29 Ross Westley C, Cotton EK, Brooks JG. Nebulised racemic epinephrine by IPPB for the treatment of croup. A double blind study. *Am J Dis Child* 1978 ; 132 : 484-7.
- 30 Ruegamer JL, Perkins JA. Combined rigid and flexible endoscopic removal of a BB foreign body from a peripheral bronchus. *Int J Ped Otorhinolaryngol* 1999 ; 47 : 77-80.
- 31 Coté CJ, Todres ID. The pediatric airway. In: Coté CJ, Ryan JF, Todres ID, Goudsouzian NG, eds. *A practice of anesthesia for infants and children*. 2<sup>nd</sup> Ed. Philadelphia: WB Saunders; 1993. p. 55-83.
- 32 Brett CM, Zwass MS, France NK. Eyes, ears, nose, throat, and dental surgery. In: Gregory GA, ed. *Pediatric anesthesia*. 3<sup>rd</sup> Ed. New York: Churchill Livingstone; 1994. p. 657-97.
- 33 Wiesel JM, Chisin R, Feinmesser R, Gay I. Use of a Fogarty catheter for bronchoscopic removal of a foreign body. *Chest* 1982 ; 81 : 524.
- 34 Horowitz M, Mitchell ME, Ingliss A. Endourologic removal of upper airway foreign objects. *J Ped Surg* 1996 ; 31 : 1727-8.
- 35 Dutau G, Sablayrolles B, Petrus P, Besombes JP, Rochiccioli P. Séquelles respiratoires à court et moyen terme des corps étrangers bronchiques. *Rev Fr Mal Respir* 1981 ; 9 : 358-9.
- 36 Marks SC, Marsh BR, Dudgeon DL. Indications for open surgical removal of airway foreign bodies. *Ann Otol Rhinol Laryngol* 1993 ; 102 : 690-4.
- 37 Gurpinar AN, Kilic N, Dogruyol H. Open surgical removal of tracheobronchial foreign bodies. *J Ped Surg* 1998 ; 33 : 776-7.