

Traumatismes pénétrants de l'abdomen

I-PRÉAMBULE

Depuis l'augmentation de la violence urbaine, toutes les grandes villes nord-américaines ont subi une augmentation des plaies pénétrantes, peu importe la région du corps. L'abdomen, ainsi que le thorax, font partie des régions les plus souvent atteintes vu la superficie de celles-ci. Il est très difficile d'estimer l'incidence des traumatismes pénétrants abdominaux. Celle-ci varie grandement d'une région à l'autre. Au Québec, la majeure partie des cas se retrouve dans la région métropolitaine, vu le bassin de population et le taux plus élevé de violence urbaine.

À l'Hôpital du Sacré-Coeur de Montréal, on reçoit plus de 600 traumatismes majeurs par année et les traumatismes pénétrants représentent 11% de tous les cas (c'est-à-dire environ 60-65 cas/année).

Sur les 60 cas de traumatismes pénétrants, 19% sont abdominaux alors que 31% sont thoraciques.

Donc, on voit bien que même dans un gros centre de traumatologie québécois, les traumatismes abdominaux pénétrants ne représentent qu'une douzaine de cas par année. C'est pour cette raison que l'on constate souvent des attitudes différentes dans le traitement de ce type de blessures; si l'on compare ce que l'on a fait en entraînement dans les milieux américains.

Pour aborder le sujet des traumatismes pénétrants, il faut différencier le mécanisme du traumatisme, c'est-à-dire: arme blanche, fusil à multiples plombs (Shot Gun), arme à feu à balle unique (Gun Shot) et autres objets divers.

Il faut aussi prendre en considération le territoire atteint: l'abdomen antérieur, l'abdomen intrathoracique, le flanc et le dos.

II-MÉCANISME DU TRAUMATISME

Arme blanche

Les traumatismes causés par arme blanche sont les moins sévères du groupe. Le tiers des cas ne transgressera pas le péritoine et si la

lésion pénètre le péritoine, seulement 50% nécessiteront une intervention chirurgicale. Seulement 6% des cas auront un indice de sévérité élevé.

Balle unique (Gun Shot)

Ce type d'arme représente 75% des homicides effectués par arme à feu. 85% des cas pénètrent la cavité abdominale et de ceux-ci, 95% auront une lésion chirurgicale. 34% des patients ont un indice de sévérité élevé.

Multiples plombs (Shot Gun)

Pour ce type d'arme, les lésions dépendent grandement de la distance à laquelle le coup de feu a été effectué.

Type I	> 20 pieds
Type II	10-20 pieds
Type III	< 10 pieds

Empalement

Tout type d'objet peut pénétrer un individu. Le principe de base est de ne pas retirer l'objet sans avoir un contrôle chirurgical.

III-ANATOMIE

Il est bien important de différencier les territoires anatomiques car ils serviront de guide pour le plan d'investigation.

ABDOMEN ANTÉRIEUR: du rebord costal à la région inguinale, à l'intérieur des lignes axillaires antérieures.

ABDOMEN THORACIQUE: des mamelons au rebord costal inférieur.

FLANC: des omoplates à la crête iliaque, entre les lignes axillaires antérieure et postérieure.

DOS: Idem, sauf entre les lignes axillaires en postérieur

IV-ÉVALUATION INITIALE

L'évaluation initiale se fait selon les mêmes critères et lignes directrices de l'ATLS.

Dans ce genre de traumatisme, il est souvent difficile d'obtenir une histoire exacte de

J E U D I

29

octobre

9 h 30

Pierre Garneau

Chirurgien

Hôpital du Sacré-Coeur

l'incident car la grande majorité des incidents survient lors d'acte criminel. Donc votre rôle n'est pas de remplacer la police mais d'obtenir certains renseignements qui pourraient être utiles à l'évaluation du patient.

Il est peu utile de savoir le pourquoi; il nous faut le comment.

Ce que nous devons tenter de savoir c'est:

ÉVÉNEMENT :

- Type d'arme
- Nombre de coups reçus
- Nombre de coups entendus
- Distance
- Position de l'assaillant

PATIENT:

- Signes vitaux sur le site
- État de conscience
- Perte de sang sur place

V-EXAMEN PHYSIQUE

Si le patient demeure stable et ne nécessite pas une laparotomie d'urgence, un examen physique complet doit être obtenu.

a) Inspection

Il est très important de rechercher les trous de balles et de les compter. Il ne faut surtout pas oublier d'examiner le dos du patient et de prendre en considération que le trajet d'une balle n'est pas forcément linéaire car elle peut dévier. On a même vu des patients recevoir une balle sur la mâchoire et la retrouver dans l'abdomen!

On note, également, s'il y a présence d'abrasion, de perte de substance ou d'éviscération.

N.B.: *Le nombre de trous de balles et le nombre de balles doivent toujours faire un nombre pair. Donc, si après avoir fait les radiographies et compté les trous, il manque une balle ou un trou, il faut chercher encore et se poser des questions!*

b) Palpation

La palpation servira à trouver les signes de péritonisme et d'emphysème sous-cutané.

Ne pas oublier le toucher rectal qui pourrait mettre en évidence du sang suite à un traumatisme du rectum.

c) Auscultation

La perte du péristaltisme nous donne certains renseignements mais on s'attardera surtout à l'auscultation pulmonaire.

Il faut se rappeler que l'évaluation initiale n'est pas suffisante. Il faut réexaminer à plusieurs reprises car 30 % des patients avec atteinte intra-abdominale ne présenteront pas de signe au 1^{er} examen. De plus, 14 à 28 % des patients avec signes péritonéaux, n'ont pas de violation du péritoine; même que 10 % des lésions abdominales peuvent être manquées au 1^{er} examen.

VI-ÉVALUATION RADIOLOGIQUE

a) Rx poumon

Tout patient avec traumatisme thoraco-abdominal devrait avoir une radiographie pulmonaire. Principalement, si c'est un traumatisme par arme à feu. On recherchera alors un pneumothorax, une hernie diaphragmatique, une balle perdue, etc.

b) Rx abdomen

Cette radiographie sert principalement à identifier les balles et ses fragments. Parfois, une radiographie latérale sera effectuée afin d'identifier les plaies tangentielles (balle qui n'a pas pénétré la cavité abdominale).

c) Pyélographie

Même si le patient ne présente pas d'hématurie, tout traumatisme pénétrant du flanc et du dos et aussi les traumatismes par arme à feu doivent avoir une investigation urologique. L'examen de choix demeure le CT-Scan. La pyélographie, moins sensible et moins spécifique, doit être faite chez le patient qui est instable et qui doit être amené rapidement à la salle d'opération. On injecte à l'urgence et la radiographie est prise à la salle d'opération.

d) CT-Scan

Le CT-Scan est principalement utilisé pour les traumatismes fermés. Mais, pour les traumatismes pénétrants, on l'utilisera pour l'évaluation du rétropéritoine. Donc, les traumatismes pénétrants du dos et des flancs doivent avoir une évaluation au CT-Scan, si le patient est stable. Il sera d'autant plus important chez un patient sans signe d'atteinte péritonéale.

e) Échographie

Pas encore bien démontrée dans les traumatismes pénétrants

VII-AUTRES TYPES D'ÉVALUATION

a) Lavage péritonéal

On l'utilisera principalement lorsqu'il y a présence d'un traumatisme par arme blanche avec ou sans exploration de la plaie ou dans certaines plaies tangentielles par arme à feu. Le but est d'identifier une lésion abdominale. Le point important à retenir est qu'une laparotomie blanche est associée à un taux de complication anormalement élevé. C'est pour cette raison que l'on essaie de diminuer le nombre de laparotomie blanche.

Le nombre de globules rouges nécessaire pour rendre le lavage péritonéal positif demeure encore un sujet de controverse. Les chiffres varient entre 1 000 et 100 000.

Plus le critère est bas, plus il y a de laparotomie blanche.

b) Exploration de la plaie

L'exploration de la plaie est utilisée dans les traumatismes par arme blanche sur l'abdomen

antérieur. Par cette technique, on peut identifier un tiers de patients qui n'ont pas d'atteinte du péritoine mais le facteur limitant, c'est qu'une pénétration du péritoine ne signifie pas lésion intra-abdominale chirurgicale (50% des cas n'en auront pas).

c) Laparoscopie diagnostique

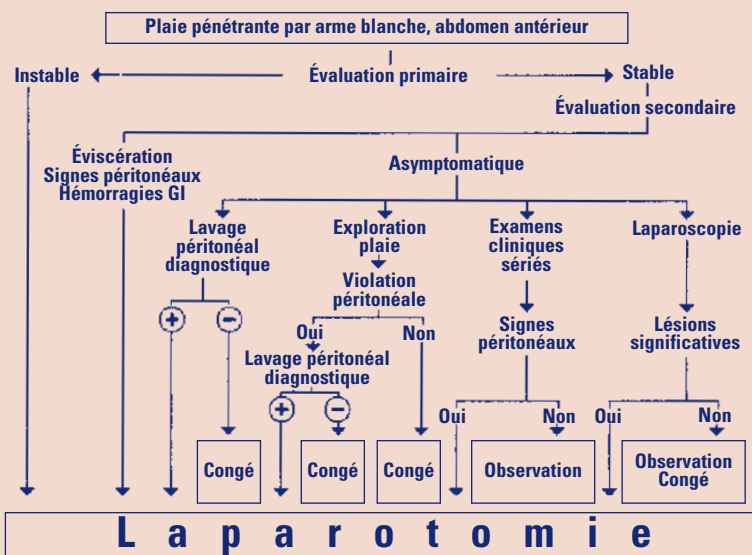
La laparoscopie est utile pour identifier une violation péritonéale lors d'une plaie tangentielle par arme à feu. La limitation vient de la difficulté d'une exploration complète de la cavité abdominale et aussi de la complexité des réparations chirurgicales par laparoscopie.

VII-ATTITUDE CONSERVATRICE VS LAPAROTOMIE

Arme à feu

De façon générale, tous les patients instables nécessitent une laparotomie urgente. Il en va de même pour les plaies par arme à feu avec signes péritonéaux et évidence de violation du péritoine. Si l'examen nous démontre une plaie tangentielle, nous avons l'option d'observer cliniquement le patient ou d'effectuer une laparoscopie. Tout signe péritonéal ou violation péritonéale amènera à la salle d'opération.

Schéma 1 - ALGORITHME DÉCISIONNEL POUR LES PLAIES PÉNÉTRANTES PAR ARME BLANCHE



suite

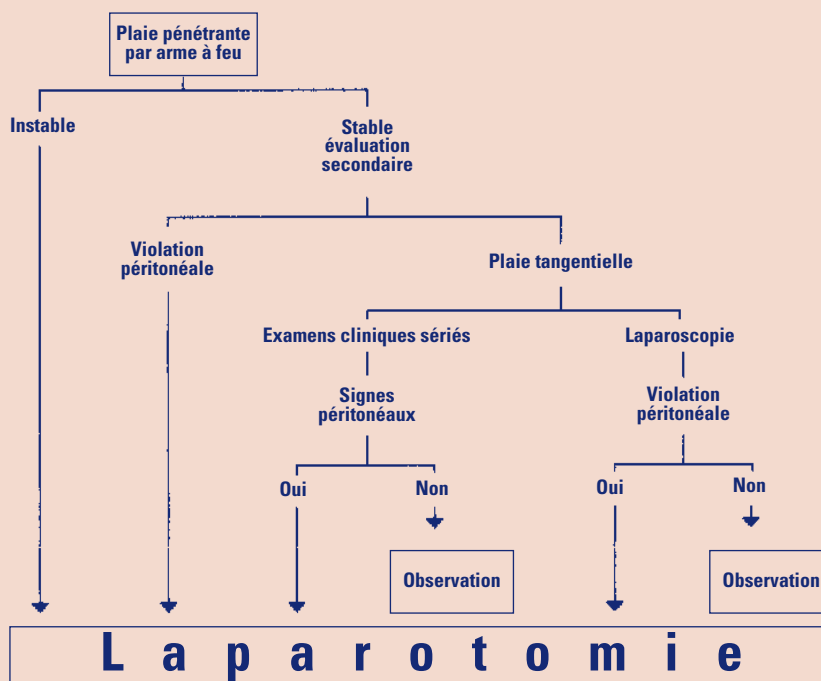
Arme blanche

Encore, ici, le patient instable va directement à la salle d'opération ainsi que le patient avec signes péritonéaux. Pour les patients stables et asymptomatiques, il y a 4 options dans l'attitude clinique (lavage péritonéal, exploration de plaie, laparoscopie ou examen physique sérié). Ces options sont encore débattues dans la littérature. Il est clair que chacune de ces options ne s'applique pas à tous les hôpitaux. Il faut prendre en considération les ressources du milieu, l'expérience et le personnel disponible. L'exploration de la plaie a un avantage certain mais il est parfois difficile d'obtenir la collaboration du patient. Le lavage, tel que mentionné, est très sensible mais le taux de laparotomie blanche dépendra de notre critère.

		FAUX +	FAUX -
Si critère GR	100 000	13.6 %	1 %
	10 000	0 %	11.1 %

L'examen physique sérié demande une présence médicale constante et un patient conscient. Son taux de laparotomie blanche est inférieur à 3%. De plus, un délai dans le diagnostic n'augmente pas la mortalité ou la morbidité. Pour avoir expérimenté souvent cette technique, elle m'apparaît la plus simple et assez populaire dans les grands centres hospitaliers.

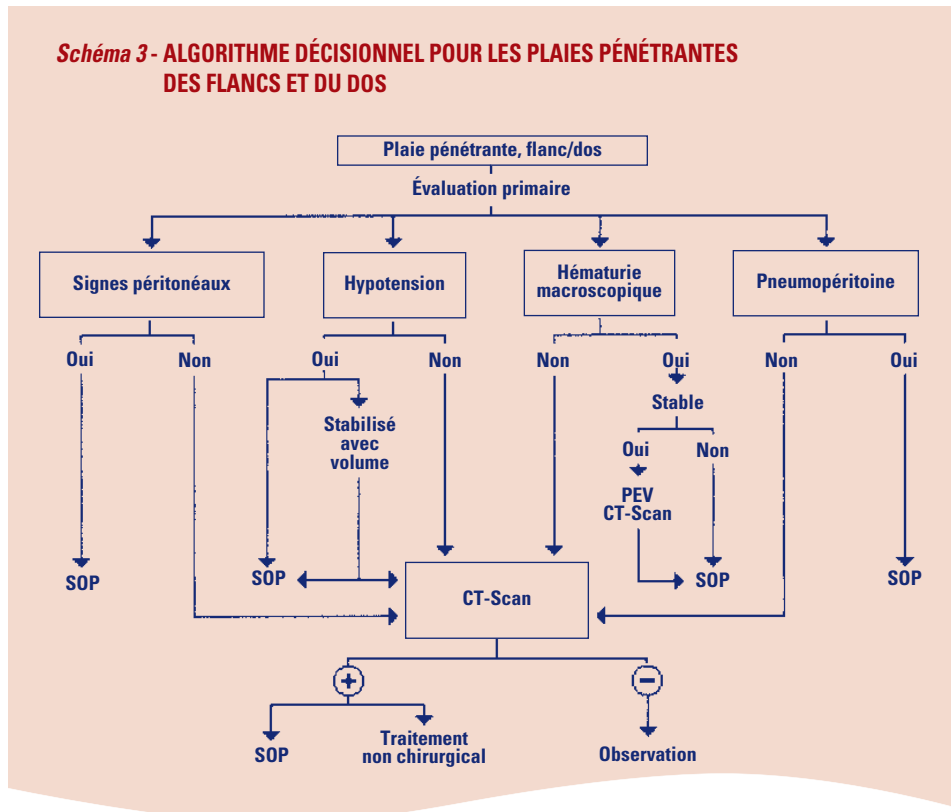
Schéma 2 - ALGORITHME DÉCISIONNEL POUR LES PLAIES PÉNÉTRANTES PAR ARME À FEU



Plaie pénétrante au flanc/dos

Comme dans les autres situations, le patient avec signes péritonéaux et/ou hypotension nécessite une exploration chirurgicale. Peu importe s'il y a hématurie, le patient doit avoir une évaluation par CT-Scan, si la stabilité lui permet. Le traitement dépendra du résultat.

Schéma 3 - ALGORITHME DÉCISIONNEL POUR LES PLAIES PÉNÉTRANTES DES FLANCS ET DU DOS



IX-CONCLUSION

Même si le traumatisme pénétrant abdominal n'est pas fréquent, il en demeure pas moins un "challenge" pour l'équipe médicale qui peut faire face à une multitude de pathologie. Le point important est d'effectuer la

meilleure évaluation possible car tout l'arbre décisionnel en dépend. Quant aux types d'investigation, il faut tenir compte de notre milieu et de notre expérience par rapport à ce type de traumatisme. Et surtout ne pas oublier de compter les trous et les balles!!!

NOTES

<hr/>	<hr/>
<hr/>	<hr/>
<hr/>	<hr/>
<hr/>	<hr/>

